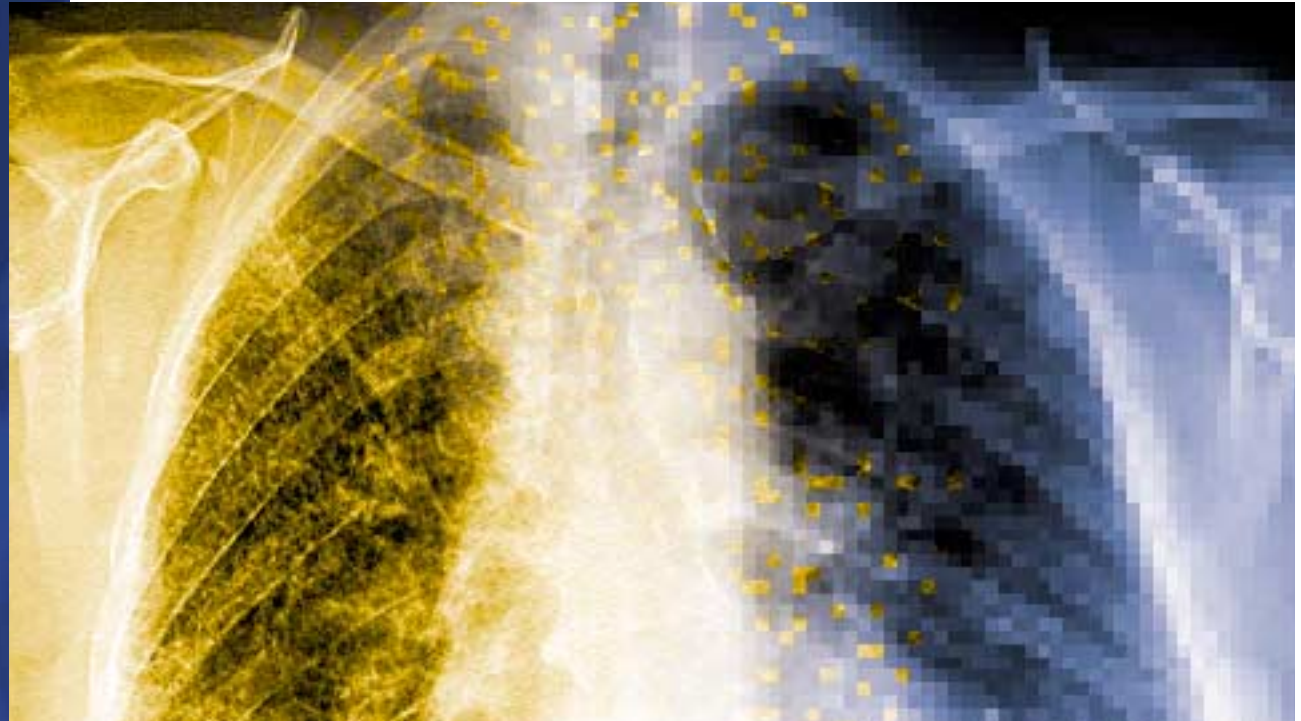


Durchblick



Im Gegensatz zu Deutschland gibt es in Österreich keine Teilgebietsradiologie. Mit gutem Grund: Wie eine Kölner Studie aufzeigt, führt die Teilgebietsradiologie zu einer höheren Untersuchungshäufigkeit und damit zu einer höheren Strahlenbelastung pro Kopf. Auch klinische Fragestellungen bleiben laut Studie teilweise unzureichend beantwortet.

Teilgebietsradiologie: Fluch oder Segen?

In Österreich bieten nur Fachärzte für Radiologie bildgebende Diagnostik an, vor allem in den Bereichen Röntgen, Computertomographie (CT) und Magnetresonanztomographie (MRT). In Deutschland hingegen kann jeder Arzt radiologische Leistungen erbringen, wenn er eine kurze Zusatzausbildung absolviert hat.

Teilgebietsradiologie: Doppeluntersuchungen und keine Dokumentation

Im Vergleich zu Österreich werden in Deutschland pro Kopf rund dreimal so viele Röntgenaufnahmen angefertigt, was zu einer deutlich höheren Strahlenbelastung der deutschen Bevölkerung führt. Und dies obwohl jeder Patient von seinem Arzt einen Röntgenpass verlangen kann, um unnötige Doppeluntersuchungen zu vermeiden. Neben Untersuchungsregion und Untersuchungszeitpunkt wird darin auch die Indikation und – falls vorhanden – die Strahlenexposition vermerkt. Allerdings hat man herausgefunden, dass die Führung eines solchen Röntgenpasses prinzipiell keinen Einfluss auf die Zahl der durchgeführten Röntgenuntersuchungen hat.

Laut einer Studie der Universität Köln ist die Verwertbarkeit der Befunde der Fachgebietsradiologen doppelt so hoch wie die der Teilgebietsradiologen. In nur rund der Hälfte aller von Hausärzten und Teilgebietsradiologen durchgeführten bildgebenden Verfahren liegen überhaupt schriftliche Befundberichte vor. Damit sind die Untersuchungsergebnisse schlecht

vermittelbar und haben zahlreiche, letztlich unnötige Wiederholungsuntersuchungen zur Folge.

Fachgebietsradiologen arbeiten genauer

Im Bereich der Bildqualität zeigt die Kölner Studie ebenso deutliche Unterschiede auf. Untersucht wurden unter anderem Parameter wie Belichtung, Artefakte und Abgrenzbarkeit anatomischer Strukturen. Das Ergebnis: Die Korrektheit der Untersuchungstechnik und die richtige Beantwortung der klinischen Fragestellung ist bei den Fachgebietsradiologen doppelt so hoch. Bei 16 Prozent der Fälle scheint die durchgeführte bildgebende Diagnostik nicht der klinischen Fragestellung angemessen. Grund dafür sind einerseits Selbstzuweisungen, andererseits steht überweisenden Ärzten in Deutschland bei entsprechender Indikation kein Hilfsmittel bei der Auswahl des richtigen bildgebenden Verfahrens zur Verfügung. Nicht so in Österreich: Das Referenzwerk „Orientierungshilfe Radiologie“ bietet bereits seit Jahren Hilfe bei der Auswahl des geeigneten Untersuchungsverfahrens.

Die Fachgebietsradiologie überzeugt somit durch Qualität, Strahlenschutz und höhere fachliche und technische Kompetenz. Die Teilgebietsradiologie treibt dagegen die Kosten für radiologische Untersuchungen wesentlich in die Höhe und setzt die Bevölkerung einer deutlich höheren Strahlenbelastung aus. Das entspricht nicht der Strahlenschutzrichtlinie Euroatom 97/43 und kann nicht im Sinne der Patienten sein kann. ■

Zukunft der Informationssysteme in der Radiologie

Seite 2 ▶

Impingement: Schmerzsymptomatik des Schultergelenks

Seite 3 ▶▶

Neues Präsidium beim VBDO

Seite 4 ▶▶▶

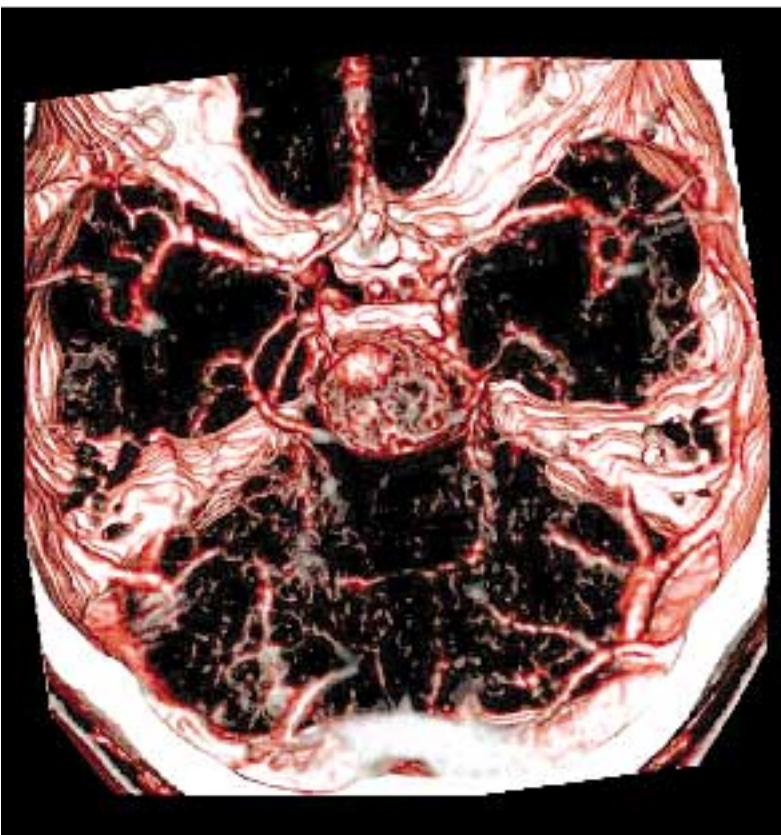


Abb. 1: „Basilaris Tip Aneurysma“ basierend auf einer CT-Angiographie.

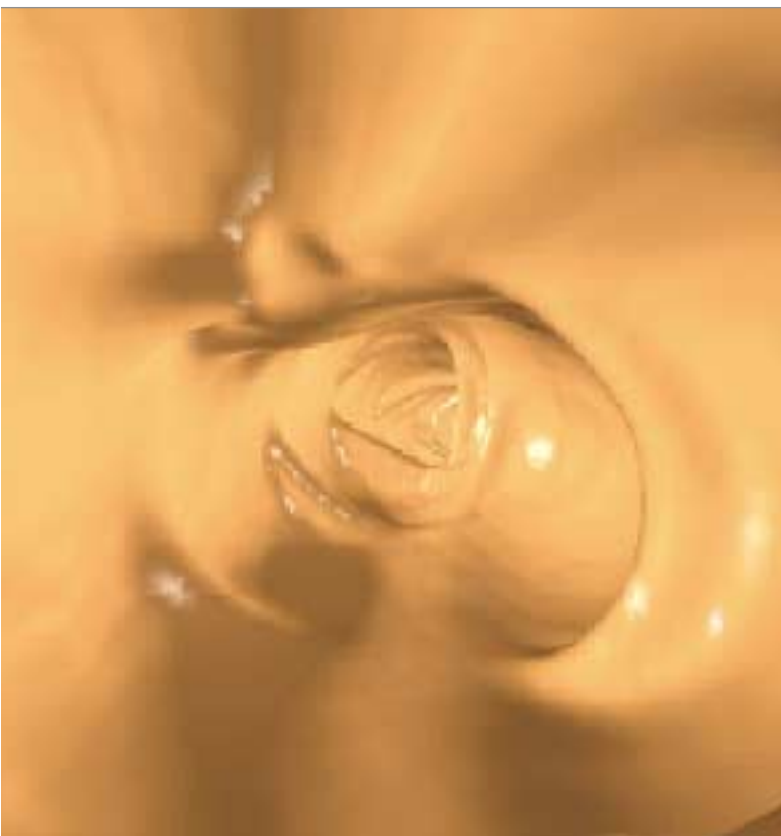

Abb. 2: Virtuelle Endoskopie des Dickdarms mit Polyp bei 12:00.

Zukunft der Informationssysteme in der Radiologie

Die EDV ist in der Radiologie bereits integraler Bestandteil. Ein Blick in die zukünftige Entwicklung verspricht unter anderem einfachere Bildakquisition und Dokumentation sowie neue Wege der Befundung und der Visualisierung.

A.o. Univ. Prof. Dr. Erich Sorantin, Abtlg. für Digitale Information und Bildverarbeitung, Univ.-Klinik für Radiologie Graz

Die elektronische Datenverarbeitung hat heute bereits jeden Bereich unseres Lebens durchdrungen. Der Bogen spannt sich von der Telekommunikation bis zur digitalen Datenübertragung und Bildbearbeitung. Zum Preis eines Fernsehapparats bieten moderne Computer eine Rechenleistung, wie sie einst teuren Großrechnern vorbehalten war.

In der Radiologie ermöglichen umfassende Softwarepakete Patientenadministration, Befundschreibung, Abrechnung und vieles mehr. Nahezu alle radiologischen Modalitäten sind heute entweder primär digital, wie bspw. Computertomographie (CT), Magnetresonanztomographie (MRT) und Digitale Subtraktionsangiographie (DSA) oder digital verfügbar, wie u.a. Ultraschall, konventionelles Röntgen und Durchleuchtung.

Einheitliche Standards

Da Forschung, Entwicklung, Zertifizierung und Wartung sehr kostspielig sind, ist die Zeit der Eigen- und Einzelentwicklung, wie sie vor zehn bis fünfzehn Jahren noch üblich war, vorbei. Die Industrie versucht vielmehr auf allgemein anerkannten Standards „aufzusetzen“ und durch Fusionen Know-how einzukaufen. Keine Firma würde heute mehr ihr eigenes Netzwerk entwickeln. Microsoft Windows ist heute

sogar das Betriebssystem von CT- und MRT-Geräten, mit der Folge auch auf den Untersuchungsgeräten mit Computerviren konfrontiert zu werden.

Auf Seite der Netzwerktechnik werden in naher Zukunft weit höhere Übertragungsgeschwindigkeiten zu geringeren Kosten zur Verfügung stehen. Ausgelöst wird diese Entwicklung unter anderem durch die „Consumer Industry“. Neue Vermarktungsstrategien der Unterhaltungsindustrie, wie bspw. „Video on Demand“, benötigen derartig hohe Übertragungsgeschwindigkeiten. Für die Radiologie bedeutet dies unter anderem, dass Bildakquisition, Dokumentation, Speicherung oder Nachverarbeitung problemlos zeitlich und örtlich getrennt werden können. Die Industrie wird außerdem als „Application Server Provider“ neue Geschäftsmodelle anbieten, die mit Ausnahme von Akquisition und Befundung jeden der genannten Schritte gegen Entgelt übernehmen.

Möglichkeiten der Visualisierung

Die gestiegenen Übertragungsgeschwindigkeiten in Verbindung mit enormen Rechenkapazitäten, die für eine effektive Verschlüsselung genutzt werden können, ermöglichen auch die Bild- und Befundtransmission an den zuweisenden Kollegen. Moderne Untersuchungsgeräte, wie bspw. die Mehrzeilen-CT, produzieren bereits eine dem menschlichen Genom vergleichbare



Univ. Doz. Dr. Michael Stiskal
Präsident des VBDO

Während die internationale Presse Ende 2003 ausführlich über die Verleihung des Nobelpreises für Medizin für die Entwicklung der MRT berichtete und fast wöchentlich neue Indikationen für das Untersuchungsverfahren hinzukommen, wird in Österreich die radiologische Welt mit anderen Augen gesehen. Gegen den internationalen Trend wird im Rahmen der Gesundheitsreform die Anzahl der MRT-Geräte begrenzt. Als Folge der immer knapper werdenden finanziellen Ressourcen im Gesundheitssystem ist auch eine mittelfristige Reduktion des Leistungsspektrums zu erwarten.

Österreich ist anders

Auf Seite der Sozialversicherungsträger versucht man das Problem der Leistungs- und Kostenexplosion im Bereich der bildgebenden Diagnostik mit „garantierten Honorarsummen“ zu lösen. Solche Maßnahmen erzielen allerdings nur sehr kurzfristig Wirkung. Denn aufgrund der demographischen Entwicklung werden die Leistungen im Gesundheitswesen auch ohne das Zutun der Ärzte um etwa drei bis sechs Prozent jährlich zunehmen.

Neue Strukturen nötig

Um unseren Patienten die notwendigen radiologischen Leistungen auch in Zukunft garantieren zu können, müssen neue Strukturen diskutiert und um-

gesetzt werden. Der VBDO ist jederzeit bereit für einen sinnvollen Dialog über die Position und das Leistungsangebot unserer Institute. Der österreichweite Gesamtvertrag für MRT- und CT-Institute stellt dabei eine echte Chance dar. Er erlaubt es uns zum ersten Mal, unsere Interessen bundesweit über die Österreichische Wirtschaftskammer zu vertreten. Ob der Gesamtvertrag „lebt“ oder nur „totes Recht“ darstellt, werden die Qualität und der Inhalt der Regionalverträge entscheiden.

Ihr Michael Stiskal




Abb. 3: Virtuelle Dissektion. Aus 700 Schichten rekonstruierter Darm.

Datenmenge. Daher müssen neue Wege in der Visualisierung gefunden werden. Wie in ersten Studien festgestellt werden konnte, stellen 3D-Rekonstruktionen in „Realtime“ eine derartige Möglichkeit dar.

Für eine Generierung von Bildern wie in Abbildung 1 ist eine Scanzeit von 15 Sekunden und eine Nachverarbeitungszeit von 5 Minuten einzurechnen. Die Verwendung der Perspektive, durch die nahe gelegene Objekte größer als entfernte erscheinen, ermöglicht endoskopische Untersuchungen von Körperhohlorganen wie Atemwege oder Dickdarm zu simulieren (siehe Abbildung 2). Ein anderes Verfahren

ist die virtuelle Dissektion. Dabei wird, wie in Abbildung 3 zu sehen, bspw. der Darm elektronisch aus dem Datenvolumen extrahiert, gestreckt und entlang seiner Längsachse aufgeschnitten. Die gesamte Darmoberfläche kann mit einem Blick, wie auf dem Pathologentisch, inspiziert werden.

Systeme der „Computer Aided Diagnosis“ werden in Zukunft den Radiologen beim Befund unterstüt-

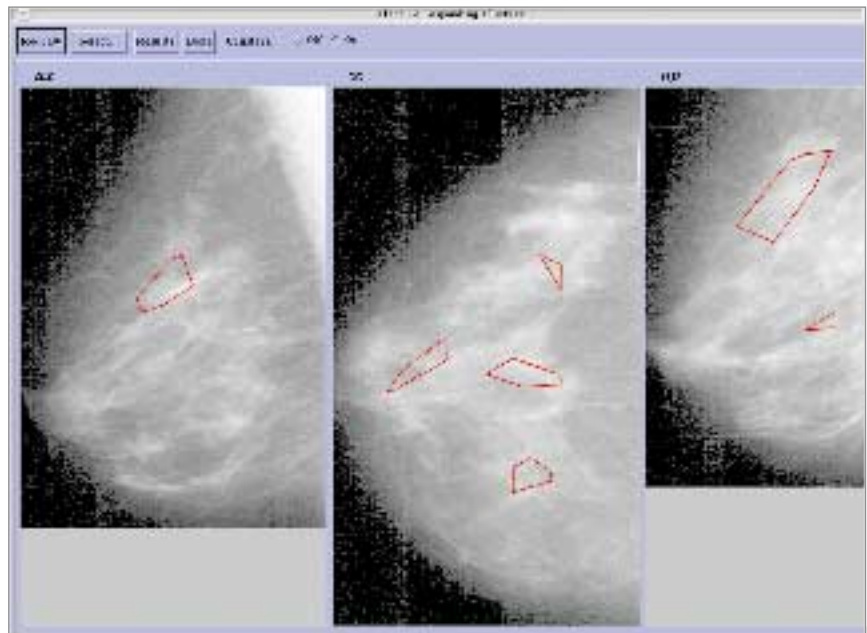


Abb. 4: Automatisch von einem Programm detektierte Mikrokalkgruppen einer Mammographie.

zen. Abbildung 4 zeigt bspw. die von einem Computerprogramm automatisch detektierten Mikrokalkgruppen einer Mammographie. Eine Einschätzung der biologischen Dignität kann auf Knopfdruck vom Computer abgerufen werden. ■

Impingement: Schmerzsymptomatik des Schultergelenks

Das Impingement wird meist durch degenerative Veränderungen von Knochen oder Sehnen hervorgerufen. Als beste Diagnosemethode hat sich die Magnetresonanztomographie (MRT) erwiesen.

Univ. Prof. Dr. Heinz Martinek, Abteilung für Unfallchirurgie und Sporttraumatologie, Krankenhaus Krems

In ungefährender Übersetzung bedeutet Impingement „das Stoßen gegen“ und tritt meist im vorderen Teil des Schultergelenks unter der Schulterhöhe auf. Dort befindet sich eine anatomische Enge, durch die wichtige Sehnen, wie bspw. die Rotatorenmanschette oder die Bizepssehne laufen. Durch pathologische Veränderungen kann dieser Raum noch weiter eingeengt werden.

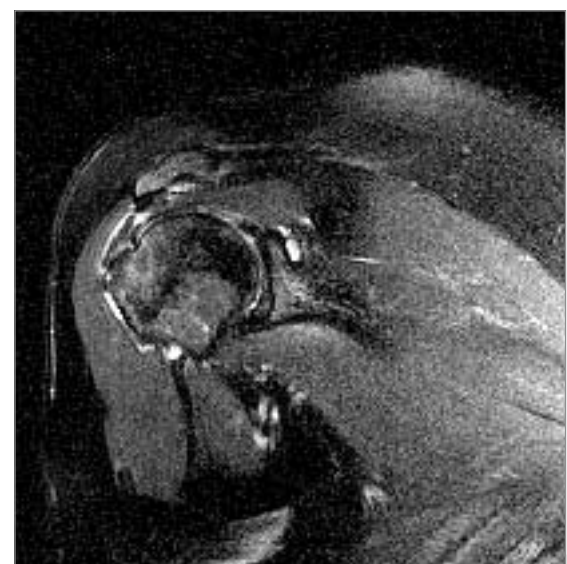
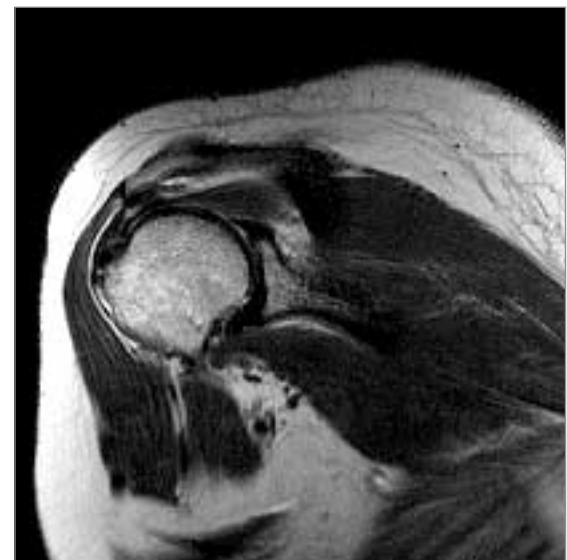
Ursache meist degenerative Veränderungen

Durch degenerative Prozesse entstehen oft Knochenkanten und Sehnenverkalkungen. Der normale Bewegungsablauf wird gestört. Schmerzen sind die Folge. Eine weitere Ursache für ein Impingement kann eine Dezentrierung des Oberarmkopfes sein. Die Sehnen der Rotatorenmanschette haben die Aufgabe, den Oberarmkopf zu zentrieren und in der richtigen Position zu halten. Durch einen Sehnenriss kann der Kopf nicht mehr zentriert werden und gleitet meist nach vorne und teilweise aus der Pfanne heraus. Dadurch kommt es vor allem bei der Vor-

wärtsbewegung zu einem „Anstoßen“ des Oberarmkopfes am Acromion. Seit Neuem ist auch ein hinteres, oberes Impingement bekannt, das vor allem bei jugendlichen Sportlern auftritt. Es entsteht durch eine Auswärtsdrehung und ein Hochheben des Armes in der Schulter (Wurfstellung). Teile der Rotatorenmanschette werden dabei am hinteren, oberen Pfannenrand eingeklemmt.

Befund-Objektivierung und -Quantifizierung durch Bildgebung

Die klinischen Symptome eines Impingements sind Schmerzen, insbesondere auch nachts, ein Krachen oder Einklemmungen bei Bewegungen, eine Einschränkung der Beweglichkeit und eine Schwäche des Armes in unterschiedlichem Ausmaß. Das Impingementsyndrom lässt sich anhand von klinischen Untersuchungsmethoden und bildgebenden Verfahren diagnostizieren. Die bildgebende Diagnostik beim Impingement beginnt in der Regel mit konventionellen Röntgenaufnahmen. Indirekte Zeichen des



Beste Methode für die Diagnose des Impingement der Schulter ist die Magnetresonanztomographie.

Impingements werden dargestellt, fortgeschrittene Rupturen mit Humeruskopfhochstand diagnostiziert und das Ausmaß einer Arthrose zur Ansicht gebracht. Ein erfahrener und kritischer Untersucher kann zusätzlich mit Hilfe der Sonographie Veränderungen der Weichteile (Rotatorenmanschette und Schleimbeutel) feststellen. ▶

▶ Fortsetzung von Seite 3

MRT am besten für Diagnose

Die MRT ist die aussagekräftigste und kompletteste Methode zur Diagnostik. Für chirurgische Therapieentscheidungen sowie die dazugehörige Operationsplanung ist auch die MR-Arthrographie in Betracht zu ziehen. Sie erhöht die Genauigkeit bei diskreten Läsionen. Die Treffsicherheit wird in der Literatur zwischen 89 und 98 Prozent angegeben. Die Arthrographie ohne Ergänzung durch eine Schnittbildmethode (CT oder MRT) spielt nur noch eine geringe Rolle bei der Abklärung des Impingementsyndroms.

Untersuchungstechnik

Bei der Vermutung auf Impingement wird das Schultergelenk aufgrund des komplizierten dreidimensionalen Aufbaues der angrenzenden Sehnen- und Muskelgruppen in drei Schnittebenen untersucht: Transversale T2-betonte Bilder, paracoronale T1-betonte und T2-

betonte Bilder mit Fettunterdrückung sowie parasagittale T2-betonte Bilder. Um eine optimale Bildqualität zu erreichen, wird eine Oberflächenspule verwendet, das Untersuchungsfeld auf den Bereich des Gelenkes eingeschränkt und eine hochauflösende Bildmatrix verwendet. Das Gelenk und die umgebenden Weichteile sollen dabei übersichtlich und klar dargestellt werden, um Signalveränderungen der Sehnen und Schleimbeutel nachzuweisen, wie sie typischerweise beim Impingementsyndrom vorkommen können. Die Injektion von Kontrastmittel ist meist nicht nötig.

Konservative Therapie hat Vorrang

Primär werden zur Therapie physikalische Maßnahmen, wie bspw. Wärme, Massage, gepulster Gleichstrom, Dehnungsübungen etc., mit einer medikamentösen Therapie aus nichtsteroidalen Antirheumatika kombiniert. Bei etwa 70 Prozent der Fälle zeigt die

Behandlung Erfolg. Das Therapieergebnis hängt von der Ursache des Impingements, dem Alter des Patienten und der Belastung des Armes ab. Erst nach erfolgloser konservativer Behandlung wird der zu enge subacromiale Raum operativ erweitert und die Situation im Bereich der Rotatorenmanschette saniert. Meist wird beim Eingriff mit einer Arthroskopie begonnen, bei Bedarf wird die Operation dann offen weitergeführt. Nach der Operation sollte die Schulter einige Zeit ruhiggestellt bzw. geschont werden. Die Dauer der Ruhigstellung hängt von der Art der durchgeführten Operation ab. Bei einer Rotatorenmanschettennaht beträgt sie etwa sechs Wochen. Unmittelbar nach dem operativen Eingriff muss eine intensive physikalische Behandlung erfolgen. Bei guter Indikationsstellung und sorgfältig durchgeführter Operation kann bei etwa 85 Prozent der Patienten ein gutes Ergebnis erwartet werden. ■

Neues Präsidium beim VBDO

Im Rahmen der Generalversammlung in Pörschach wurde im Juni 2003 ein neues Präsidium gewählt. Im Folgenden möchten wir Ihnen den neuen Vorstand vorstellen.

Präsident



Univ. Doz. Dr. Michael Stiskal

- geb. 1961 in Wien
 - Facharzt Ausbildung in Wien
 - Geschäftsführer des Diagnosticum Gersthof, Wien
 - seit 1995 1. Oberarzt im Krankenhaus Lainz
- Telefon** 01/470 86 26
E-Mail stiskal@diagnosticum.at

1. Stellvertreter



Dr. Klaus Wicke

- geb. 1963 in Wien
 - Facharzt Ausbildung in Wien und Innsbruck
 - seit 1994 Geschäftsführer des CTI Innsbruck
- Telefon** 0512/586 776-0
E-Mail k.wicke@aon.at

Schriftführer



Univ. Prof. Dr. Peter Riedl

- geb. 1943 in Hannover
 - Facharzt Ausbildung in Wien
 - seit 1979 niedergelassener Radiologe in Wien
 - seit 1986 Leiter des Diagnosezentrums Urania, Wien
- Telefon** 01/512 61 92
E-Mail p.riedl@dzu.at

Finanzreferent



Dr. Wolfgang Kopsa

- geb. 1964 in Wien
 - Facharzt Ausbildung in Wien
 - seit 1999 Facharzt für Radiologie an der KA Rudolfstiftung, Wien
 - seit 2001 Mitbetreiber des Diagnosehauses, Wien
- Telefon** 01/713 80 18 52
E-Mail wolfgang.kopsa@gmx.at

Generalsekretärin



Mag. Birgit Janisch MAS

- geb. 1971 in St. Pölten
 - Studium Wirtschaftsinformatik und Internationales Krankenhausmanagement
 - seit 1998 beim VBDO
- Telefon** 02742/341-122
E-Mail office@vbdo.at

Sehr herzlich möchten wir uns bei den beiden auf eigenen Wunsch ausgeschieden Vorstandsmitgliedern Univ. Doz. Dr. Franz Frühwald (ehemals Präsident) und Univ. Prof. Dr. Dimiter Tscholakoff (ehemals Finanzreferent) für Ihre langjährige Tätigkeit für den VBDO bedanken!

Impressum

Medieninhaber und Herausgeber: VBDO – Verband für Bildgebende Diagnostik Österreich, Kremsergasse 16a, A-3101 St. Pölten, E-Mail office@vbdo.at, www.vbdo.at; **für den Inhalt verantwortlich:** Mag. Birgit Janisch; **Konzept, Redaktion, Layout:** Opitz & Partner, 1070 Wien; **Druck:** Salzburger Druckerei, 5020 Salzburg

Aussagen und Angaben von Interviewpartnern oder sonstigen Dritten in den Informationen des VBDO werden als persönliche Auffassung wiedergegeben, die sich nicht mit der des Herausgebers decken muss. Änderungen, Druckfehler und Irrtümer vorbehalten. Allfällige Empfehlungen sind für Ärzte unverbindlich und haben weder haftungsbefreienden noch haftungsbegründenden Charakter.

Offenlegung nach § 25 Mediengesetz: VBDO DURCHBLICK – Zeitschrift des Verbandes für Bildgebende Diagnostik Österreich (VBDO) vermittelt Informationen aus den Bereichen der Computertomographie, der Magnetresonanztomographie und der bildgebenden Diagnostik im In- und Ausland allgemein und richtet sich an alle Personen, die mit diesen Bereichen konfrontiert sind oder sich dafür interessieren. VBDO DURCHBLICK erscheint bis zu viermal jährlich und ist auf chlorfrei gebleichtem Papier gedruckt.