

Durchblick



Es gibt keine verlorenen Röntgenbilder mehr. Auch verschollene Befunde gehören der Vergangenheit an. Lästiger Papierkram kann entfallen. Doppelbefundungen sind praktisch ausgeschlossen. Im Gesundheitssystem gibt es Einsparungspotenzial, das nicht zulasten der Befundqualität oder des Patienten-Service geht. Was sich wie aus einem Science-fiction-Roman anhört, ist mit der ImageCard jetzt Realität geworden.

Revolution im Befundwesen

Das Verfahren ist denkbar einfach: Der Patient erhält vom Radiologen eine Karte mit entsprechendem PIN-Code, ähnlich einer Bankomatkarte. Diese ImageCard im Kreditkartenformat ist der Schlüssel zu einem elektronischen Röntgenbilder- und Patientenbefund-Archiv. Jeder vom Patienten autorisierte Arzt kann mittels ImageCard über das Internet die aktuellen Röntgenbefunde aus einem zentralen Bildspeicher abrufen. Das System wurde vom VBDO gemeinsam mit Philips, dem Softwarehaus Tiani und dem Provider Telemed Communication Services entwickelt. Es soll demnächst österreichweit zum Einsatz kommen.

Eine Karte mit vielen Vorteilen

Mit der ImageCard braucht der Patient keine Röntgenbilder mehr aufzubewahren und zum Arzt oder ins Spital mitzubringen. Damit ist er auch vor unnötigen Mehrfachuntersuchungen gefeit. Denn der Radiologe kann im elektronischen Archiv ggf. auch ältere Bilder des Patienten abrufen und zu Vergleichszwecken für neuerliche Befundungen heranziehen, was die Qualität wesentlich verbessert.

Weiterer Pluspunkt: Die digitale Archivierung und die Bildverteilung über das Internet machen Röntgenbilder in Hinkunft überflüssig. Dadurch ergibt

sich auch ein erhebliches Einsparungspotenzial bei Entwicklungskemikalien und PVC-Folien.

Patient können Daten auch selbst abrufen

Private Zuweiser und Krankenhäuser haben mit der ImageCard die Möglichkeit, mit Einwilligung des Patienten die neue Technologie zu nutzen und die Bilder mitzuverwalten. Notwendig dazu ist neben einem Internetanschluss nur ein preisgünstiges Lesegerät zur Identifikation mittels ImageCard. Aber auch der Patient selbst kann sich via Internet einloggen, seine Daten abrufen und die eigenen Röntgenbilder betrachten. Denn für das Abrufen der Daten ist keine spezielle Software notwendig.

ImageCard fungiert als Safe-Schlüssel

Die Daten selbst befinden sich nicht auf der Karte, sondern sind in mehrfach gesicherten elektronischen Datenbanken mehrerer ausfallsicherer externer Rechenzentren gespeichert. Nur wenn der Patient durch die Eingabe seines persönlichen PIN-Codes den jeweiligen Arzt autorisiert, kann dieser die damit zur Ansicht freigegebenen Daten abrufen. Die ImageCard in Kombination mit dem PIN-Code ist also der Safe-Schlüssel zu den radiologischen Bildern und Befunden. Dadurch wird sichergestellt, dass kein Missbrauch möglich ist. ■

HR-CT der Lunge

Seite 2 ►

Orientierungshilfe
jetzt auch online

Seite 3 ►►

Pressegespräch:
„Ambulanzgebühr“
und „ImageCard“

Seite 4 ►►►

HR-CT der Lunge: Was, wie, wann und wann nicht

Die hochauflösende Computertomographie der Lunge (High-Resolution-CT bzw. HR-CT) spielt eine zunehmend wichtigere Rolle in der Abklärung bestimmter Lungenerkrankungen. Obwohl das konventionelle Lungenröntgen in zwei Ebenen nach wie vor in der Erkennung und Charakterisierung von Lungenerkrankungen unverzichtbar bleibt, können mit der HR-CT der Lunge Nachteile des Lungenröntgens, wie die Überlagerung anatomischer und krankhafter Strukturen, vermieden werden.



Von Prim. Univ.-Prof.
Dr. Gerhard Mostbeck,
Institut für Röntgendiagnostik,
SMZ Baumgartner Höhe,
Otto Wagner Spital

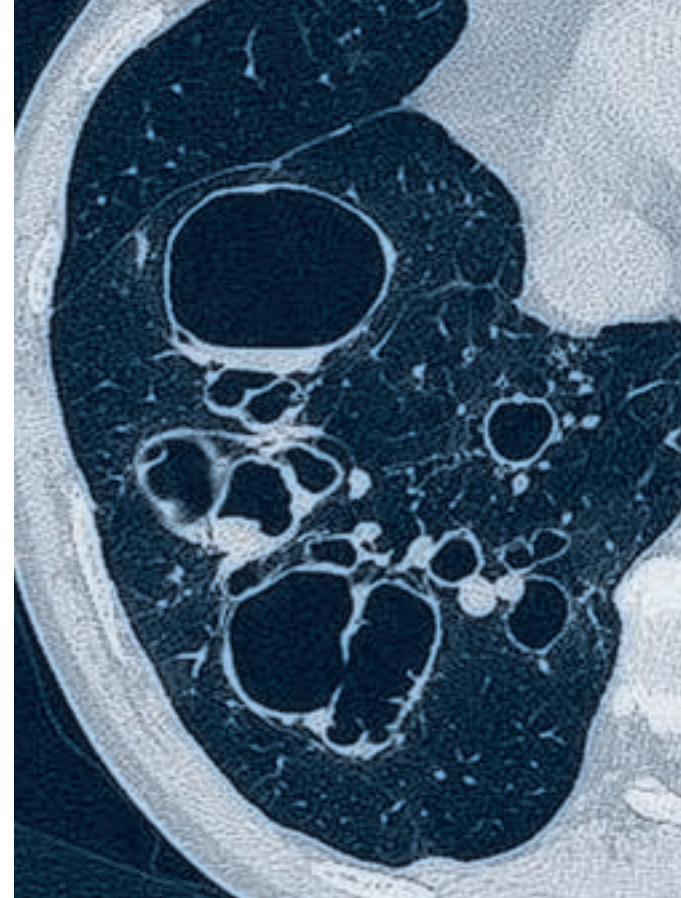
Die HR-CT zeigt einen überlagerungsfreien, detailgenauen Querschnitt der Lunge, ihres „Gerüsts“ sowie der Luftwege und Gefäße. Diese Detailgenauigkeit verbessert in manchen Fragestellungen die Diagnose von Lungen- und Atemwegserkrankungen ganz wesentlich. In den vergangenen Jahren wurden die heute etablierten Kriterien der Durchführung und Bildinterpretation der HR-CT entwickelt, die mit weiterer Entwicklung der CT-Diagnostik kontinuierliche Verbesserungen erfahren.

Was ist HR-CT?

Man versteht unter HR-CT die Kombination dünner CT-Schichten durch die Lunge (1 bis 2 mm Schichtdicke), die in kurzer Schichtzeit (< 1 s) mit hoher

räumlicher Auflösung unter Anwendung spezifischer Rekonstruktionsalgorithmen angefertigt werden. Das entscheidende Kriterium der HR-CT ist die hohe räumliche Auflösung, wobei die einzelnen Bildpunkte (Pixel) weniger als 1 mm Kantenlänge aufweisen. Diese dünnen Schichten werden in aller Regel am Patienten in Rückenlage beim tiefen Einatmen und Luft anhalten angefertigt.

Dabei wird aber nicht wie bei der Spiralcomputertomographie das gesamte Lungenvolumen untersucht, sondern diese dünnen Schichten werden alle 1 bis 2 cm angefertigt, sodass die Strahlenbelastung der HR-CT deutlich geringer ist als die der konventionellen Computertomographie. Die HR-CT benötigt auch keine Kontrastmittelgabe. Es kann aber notwendig sein, ergänzende Schichten am Patienten in Bauchlage anzufertigen, um lageabhängige, normale Veränderungen gegenüber krankhaften sicher zu unterscheiden. Ebenso werden manchmal Schichten beim maximalen Ausatmen angefertigt, um das



„Fangen von Luft“ in manchen Lungenabschnitten z.B. bei Bronchitis oder Bronchiolitis zu erfassen. Dem Radiologen kommt daher bei dieser Untersuchung – wie überhaupt insbesondere in der Schnittbilddiagnostik – in der Untersuchungssteuerung direkt am Patienten ein entscheidender Stellenwert zu.

Was sieht man auf diesen dünnen Schichten?

Die HR-CT ermöglicht die detailgenaue Beurteilung des Lungengerüsts, des Tracheobronchialbaumes bis zur direkten Darstellung der Bronchien der 8. Generation (die dann ca. 1 mm dick sind) und eine exakte Beurteilung der Pleura.

Wie wird HR-CT vom Radiologen beurteilt?

In den letzten Jahren wurden die Kriterien einer normalen HR-CT der Lunge und krankhafter Veränderungen des Lungengerüsts, der großen und kleinen



Ambulanzgebühr zeigt erste Wirkung

Univ.-Doz. Dr. Franz Frühwald
Präsident des VBDO

Die neue Ambulanzgebühr hat unserer Beobachtung nach durchaus den beabsichtigten Lenkungseffekt. Besonders im Bereich der Bilddiagnostik ist schon kurz nach Verlautbarung ein etwas verstärkter Zustrom erkennbar.

Um hier aber den Patienten das notwendige Service im von den Spitälern gebotenen zeitlichen Umfang anbieten zu können, ist die gesetzliche und kassenrechtliche Etablierung von radiologischen Gruppenpraxen zwingend und sehr rasch erforderlich. Erfreulicherweise ist ein entsprechender Gesetzesentwurf für Ärzterecht und ASVG soeben im Ministerrat beschlossen worden und soll im August 2001 Gesetzeskraft erlangen. Dem muss

allerdings der Abschluss von entsprechenden Kassenverträgen mit Gruppenpraxen unmittelbar folgen, da sonst Gruppenpraxen ohne Kassenverträge nicht lebensfähig sind. Zusätzlich ist ein höherer Grad elektronischer Vernetzung des extramuralen Sektors zwingend erforderlich, um weitere Synergien zu mobilisieren. Der VBDO engagiert sich deshalb für die Etablierung eines elektronischen Speicher- und Verteilsystems für medizinische Bilddaten. Davon werden positive Auswirkungen auf Befundqualität und Strahlenschutz erwartet.

Vernetzung im extramuralen Sektor

Die Einführung eines solchen Systems in ganz Österreich kann allerdings nur funktionieren, wenn unsere Partner, die überweisenden Ärzte mittun

und ihre Praxen mit zeitgemäßen elektronischen Hilfsmitteln ausstatten. Gemeinsam mit den Systemanbietern bemüht sich der VBDO um attraktive Konditionen für alle Ärzte, die noch nicht über entsprechende Hardware und die Möglichkeit der elektronischen Datenübertragung verfügen. In einer Zeit, in der jedes kleinere Geschäft bis hin zur Trafik bereits online ist, kann auch der medizinische Sektor nicht auf die Vorteile des Einsatzes von EDV verzichten, meint

Dr. Franz Frühwald

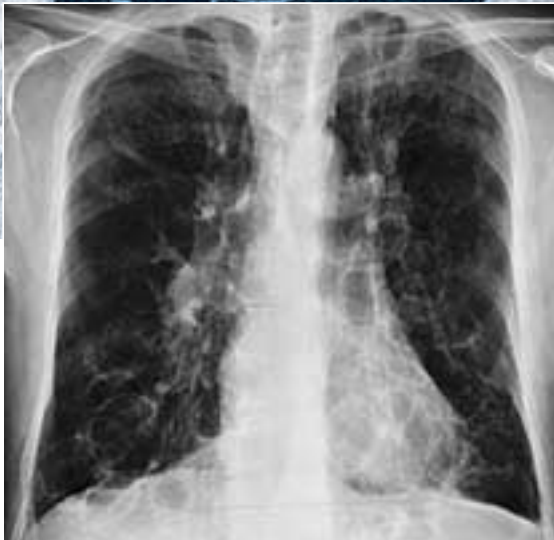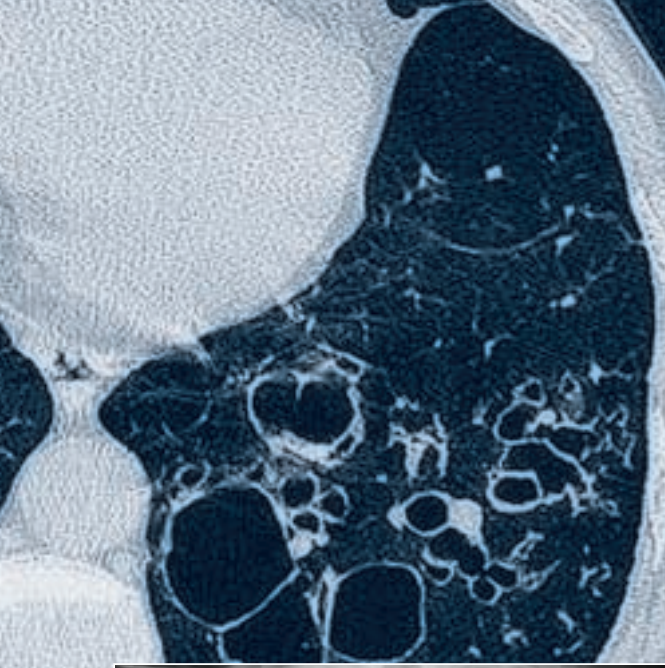


Abb. 1: 52-jähriger Mann mit Zustand nach Lungentuberkulose, produktivem Husten und zunehmender Atemnot. a) Lungenröntgen: Vermehrtes Lungenvolumen, Schwielen linker Oberlappen, große dünnwandige Aufhellungen in beiden Lungen. Differentialdiagnose Emphyseblasen, Zysten, Bronchiektasien? b) HR-CT: Ausgedehnte Bronchiektasien (Erweiterungen der Bronchien) in beiden Lungen („Siegelringzeichen“).

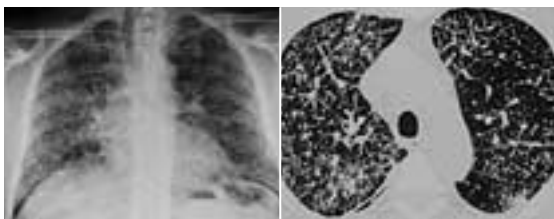


Abb. 2: 63-jähriger Mann mit zunehmender Atemnot seit zwei Monaten und 10 kg Gewichtsabnahme. a) Lungenröntgen: Diffuse streifige und kleinknotige interstitielle Verschattung über beiden Lungen. b) HR-CT: Verdickte inter- und intralobuläre Septen in beiden Lungen. Diagnose: Krebsausaat in den Lymphwegen (Lymphangiosis carcinomatosa). Primärtumor: Magenkarzinom.

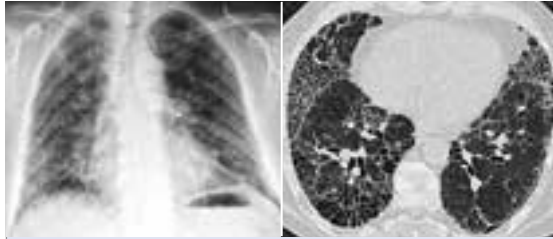


Abb. 3: 60-jähriger Mann mit langjähriger rheumatischer Gelenkentzündung und Atemnot beim geringen Stiegensteigen. a) Lungenröntgen: streifige Strukturvermehrung in beiden Lungen. b) HR-CT: „Rheumalunge“ mit Fibrose, Bronchiektasien und Zysten.

Luftwege und der Pleura exakt erarbeitet. Diese „Muster“ krankhafter Veränderungen bieten die Grundlage der Diagnose und der Differentialdiagnose krankhafter Veränderungen. Die Basiskriterien dieser „Muster“ stellen netzförmige und knötchenförmige Verschattungen sowie eine vermehrte oder verminderte Dichte der Lunge dar (Abb.1 bis 3).

Wann soll eine HR-CT der Lunge durchgeführt werden?

Lungengerüsterkrankungen, wie z.B. Fibrose, können in der HR-CT erkannt werden, wenn ein Lungenröntgen noch negativ ist. Die HR-CT verbessert bei diffusen Gerüsterkrankungen die Genauigkeit der Diagnose und kann in Einzelfällen, z.B. bei der Sarkoidose, spezifisch die Diagnose stellen. In Einzelfällen kann dadurch eine Lungenbiopsie vermieden werden. Ist eine solche aber notwendig, so ist die HR-CT eine exzellente Methode, um die Biopsie zu repräsentativen krankhaften Lungenbezirken zu leiten.

Bei Erkrankungen der Atemwege (z.B. Bronchiektasien, Abb. 1) ist die HR-CT eine exakte Methode, um Ausmaß und Art der Veränderungen darzustellen. Beim Emphysem erfasst die HR-CT ebenso das Ausmaß und die Lokalisation bzw. die Verteilung der krankhaften Veränderungen. Entzündungen der kleinen Luftwege und manche Formen der Vaskulitis

(Lungengefäßentzündung) haben ebenfalls sehr charakteristische Veränderungen in der HR-CT, ebenso wie Lymphangiome (Abb. 2), die Langerhans-Zell-Histiozytose und andere seltene Erkrankungen. Ebenso werden manche Formen der Lungenentzündung mit HR-CT früher und genauer erfasst als mit dem Lungenröntgen.

Was kann die HR-CT nicht, wann ist sie nicht indiziert?

Die HR-CT erlaubt keine Beurteilung mediastinaler Gefäße oder mediastinaler Lymphknoten und keine umfassende CT-Darstellung der Lunge. Fragestellungen nach Lungenmetastasen, die Abklärung pulmonaler Rundherde, Prozesse der Thoraxwand oder des Mediastinums sowie die Beurteilung der Gefäße des Mediastinums und der Lunge sind daher keine Indikationen zur Durchführung einer HR-CT.

Gesicherte Indikationen zur Durchführung der HR-CT

- Sämtliche diffusen Lungenparenchymerkrankungen
- Abklärung diskrepanter Befunde (z.B. symptomatischer Patient, aber unauffälliges Lungenröntgen)
- Erkrankungen der großen und kleinen Atemwege
- Erkrankungen der Pleura
- Ursache eines Spontanpneumothorax
- Ergänzung zu einer Spiral-CT des Thorax

Zusammenfassung

Zusammenfassend steht mit der HR-CT eine exzellente detailgenaue bildgebende Diagnostik bestimmter Lungen- und Atemwegserkrankungen zur Verfügung. Sie ist aus dem diagnostischen Armamentarium neben Labor, Lungenfunktion, Bronchoskopie und als Ergänzung des Thoraxröntgens in zwei Ebenen nicht mehr wegzudenken. Ihre korrekte radiologische Interpretation erfordert eine enge Kooperation zwischen Zuweisern und Radiologen, da HR-CT erst in Zusammenschau mit Klinik, Anamnese und allen anderen Befunden zu einer sinnvollen Differentialdiagnose, häufig aber auch zu einer korrekten, spezifischen Diagnose führen wird. ■

Orientierungshilfe jetzt auch online

Aufgrund der großen Nachfrage nach der im vergangenen Jahr erschienenen „Orientierungshilfe Radiologie – Anleitung zum optimalen Einsatz der klinischen Radiologie“ bietet der VBDO nun auch eine Online-Version des begehrten Nachschlagewerkes auf seiner Website unter www.vbdo.at an.

Wie auch in der gedruckten Ausgabe findet man auf der Website nicht nur die empfohlenen Methoden der Bild- diagnostik für die jeweilige klinische Fragestellung, sondern auch Informationen zum Strahlenschutz, Erklärungen einzelner Methoden der Bilddiagnostik und eine Übersicht über die Kosten der jeweiligen Untersuchungsmethode.

Erweiterte Suchmöglichkeiten

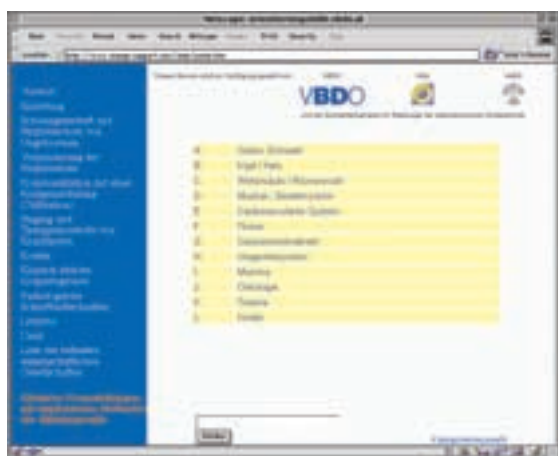Im Bereich „Klinische Fragestellungen mit empfohlenen Methoden der Bilddiagnostik“ ist eine umfangreiche Suchfunktion integriert, mit der man durch Eingabe eines oder mehrerer Stichworte rasch zu den entsprechenden Empfehlungen gelangen kann. Eine weitere Möglichkeit der Navigation besteht darin, eine Körperregion anzuklicken und ▶



► Fortsetzung von Seite 3

danach die entsprechende klinische Fragestellung auszuwählen. Auf diesem Wege gelangt man ebenfalls zu den entsprechenden Empfehlungen.

Die „Orientierungshilfe Radiologie“ wird neben dem VBDO von der Österreichischen Röntgengesellschaft, dem Verband für medizinischen Strahlenschutz Österreich und der Bundesfachgruppe Radiologie der österreichischen Ärztekammer mitgetragen. Auch das Bundesministerium für Soziale Sicherheit und Generationen zitiert die „Orientierungshilfe“ in Zusammenhang mit der EURATOM-Richtlinie 97/43 (Strahlenschutz im Bereiche der Medizin).



Die Orientierungshilfe Radiologie ist ab sofort auch unter www.vbdo.at/oh/ verfügbar.

Neuaufgabe für 2002 geplant

Eine Neuaufgabe der „Orientierungshilfe Radiologie“ ist für das Jahr 2002 geplant. Für Anregungen oder Änderungswünsche steht der VBDO gerne zur Verfügung. Und natürlich ist auch die Printversion weiterhin beim VBDO erhältlich oder kann unter www.vbdo.at gleich online bestellt werden. (BJ) ■

Weitere Informationen und Bestellungen

VBDO – Verband für Bildgebende Diagnostik Österreich
Administratives Sekretariat, Mag. Birgit Janisch
Kremsergasse 16, 3100 St. Pölten
Telefon 02742/341-122; Fax 02742/341-49
E-Mail office@vbdo.at

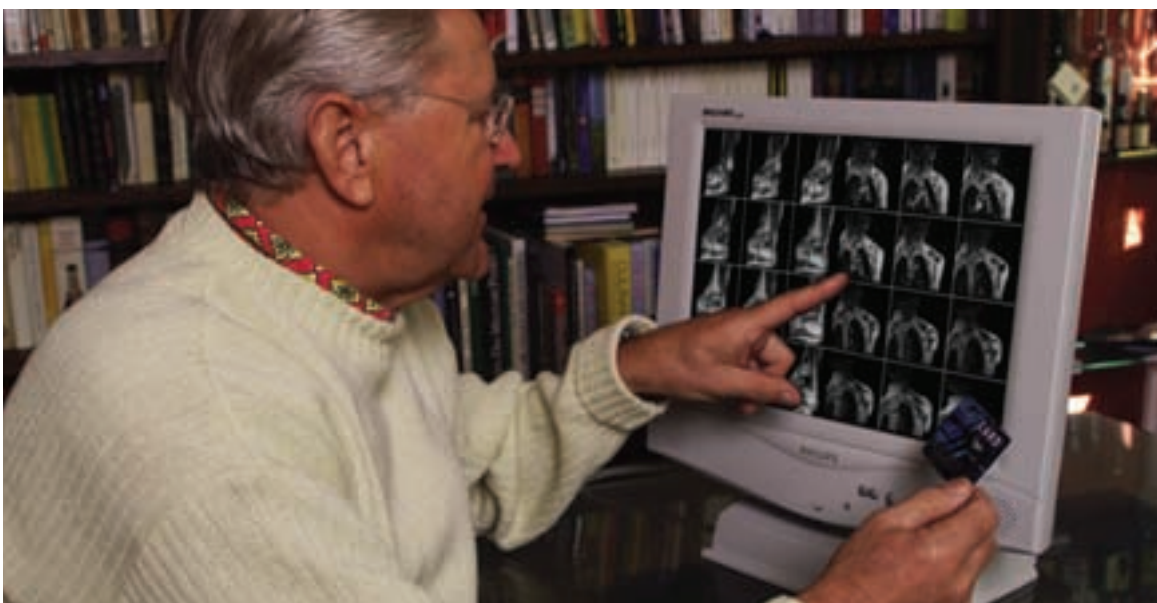
Impressum

Medieninhaber und Herausgeber: VBDO – Verband für Bildgebende Diagnostik Österreich, Kremsergasse 16a, A-3101 St. Pölten, E-Mail office@vbdo.at, <http://www.vbdo.at>; für den Inhalt verantwortlich: Univ.-Doz. DI. DDr. Mag. Josef Kramer; Konzept, Redaktion, Layout: Opitz & Partner OEG, 1140 Wien; Druck: Salzburger Druckerei, 5020 Salzburg.

Aussagen und Angaben von Interviewpartnern oder sonstigen Dritten in den Informationen des VBDO werden als persönliche Auffassung wiedergegeben, die sich nicht mit der des Herausgebers decken muss. Änderungen, Druckfehler und Irrtümer vorbehalten. Allfällige Empfehlungen sind für Ärzte unverbindlich und haben weder haftungsbefreienden noch haftungsbegründenden Charakter.

Pressegespräch zu den Themen „Ambulanzgebühr“ und „ImageCard“

Am 21. März 2001 lud der VBDO interessierte Medienvertreter zu einem Pressegespräch zu den Themen „Ambulanzgebühr“ und „ImageCard“ ein. Nicht zuletzt aufgrund der Aktualität beider Themen fanden sich rund 15 Vertreter verschiedener Tageszeitungen und diverser medizinischer Journale ein.



Mit der ImageCard können Patienten ihre Bilder und Befunde über eine gesicherte Internetverbindung abrufen.

Der erste Teil des Pressegesprächs war dem Thema „Ambulanzgebühr“ gewidmet: Dr. Franz Frühwald, der Präsident des VBDO wies ausdrücklich darauf hin, dass in den niedergelassenen CT- und MRT-Instituten, die in Form von privaten Krankenanstalten betrieben werden, von den Patienten keine Ambulanzgebühr zu zahlen ist. Patienten werden in allen privaten Mitgliedsinstituten des VBDO auch weiterhin gegen Zuweisungsschein untersucht, ohne dafür eine Gebühr (Ambulanzgebühr) zahlen zu müssen.



Staatssekretär Dr. Reinhart Waneck und Dr. Franz Frühwald (rechts im Bild) freuen sich über die neue ImageCard.

Patienten-Service groß geschrieben

Dank der Flexibilität der VBDO-Mitgliedsinstitute in Bezug auf Öffnungszeiten und Patienten-Service wird es auch in Zukunft möglich sein, trotz eines stärkeren Zustroms von Patienten die gewohnte hohe Qualität aufrechtzuerhalten. Die Wartezeiten, so Frühwald, werden sich jedenfalls nicht verlängern.

Wenn notwendig nehmen die Institute im Interesse der Patienten auch den 7-Tage-Betrieb auf.

ImageCard-System überzeugte

Im zweiten Teil der Veranstaltung wurde den anwesenden Journalisten die neue ImageCard vorgestellt: Durch ein System digitaler Bild- und Befundspeicherung besteht für Patienten in Kürze die Möglichkeit, ihre Bilder und Befunde über eine gesicherte Internetverbindung zu betrachten. Die ImageCard dient dabei als Zugangsschlüssel zum Bild- und Befundserver, der zusätzlich durch einen PIN-Code geschützt ist, ähnlich einer Bankomatkarte.

Röntgenbilder in Zukunft überflüssig

Den Medienvertretern wurden nicht nur die Untersuchungsabläufe bei CT und MRT demonstriert, sondern auch die digitale Befundung und anschließende Speicherung der Untersuchung mittels ImageCard-System. Weiters wurde simuliert, wie das Zusammenspiel zwischen Patient (ImageCard-Inhaber) und zuweisendem Arzt in Zukunft abläuft und den Arbeitsaufwand von Radiologen und zuweisendem Arzt wesentlich verringert.

Die Wichtigkeit, die dem neuen System der ImageCard zugemessen wird, zeigt sich unter anderem daran, dass ein Bericht in der ZIB 1 – zur besten Sendezeit im ORF – gesendet wurde. Weitere Informationen zur ImageCard finden Sie auch auf Seite 1 dieser Ausgabe oder unter www.vbdo.at. (BJ) ■