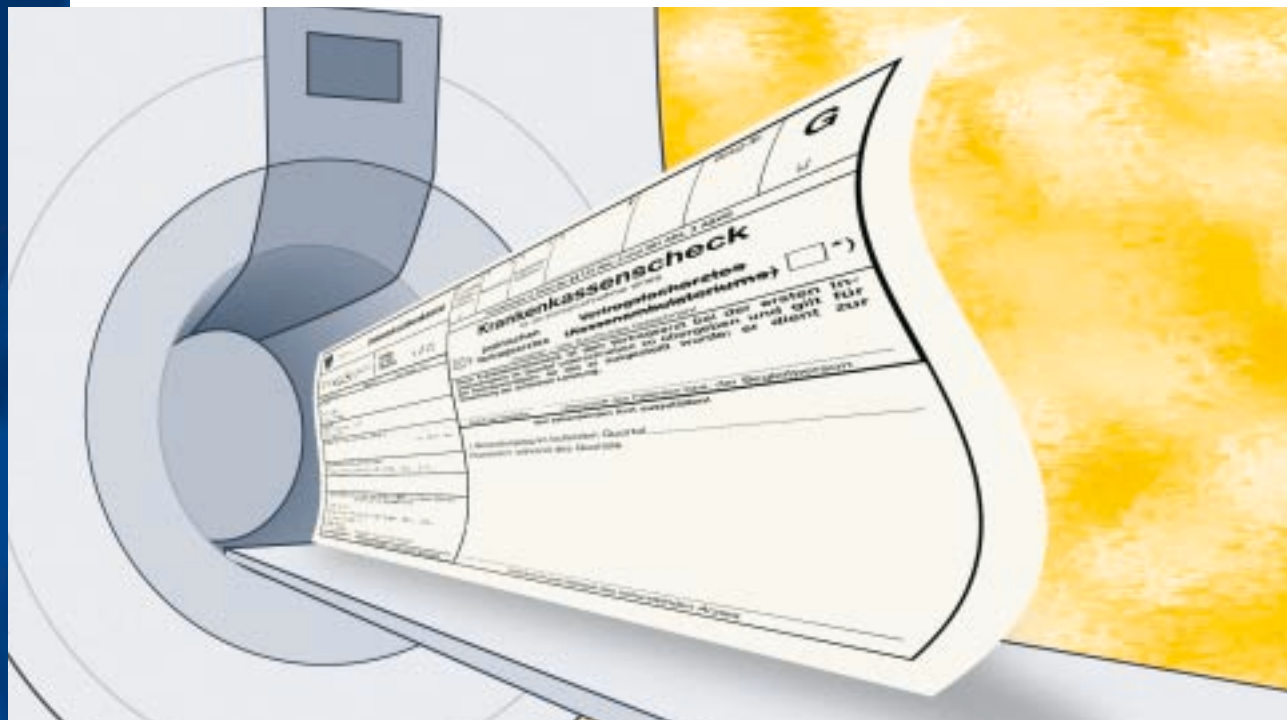

# Durchblick



Ohne jegliche Zuzahlungen können Patienten auch weiterhin die Leistungen der außerspitalischen Bild- diagnostik-Institute in Anspruch nehmen. Die privaten Institute glänzen mit modernster Ausstattung, patientenfreundlichem Service und hoher Flexibilität.

## Keine Ambulanzgebühren für Bilddiagnostik-Institute

Die Nachricht über die Einhebung von Ambulanzgebühren – ab März 2001 – hat in der österreichischen Bevölkerung zu Irritationen geführt. Im Gegensatz zu den Spitälern sind die privaten Institute für Bilddiagnostik von dieser Maßnahme jedoch nicht betroffen. Patienten können dort auch weiterhin auf Krankenschein, ohne Zuzahlungen und ohne Behandlungsbeiträge betreut werden.

Die mit der modernsten Technik ausgestatteten Bilddiagnose-Institute bieten nicht nur Computertomographie, Magnetresonanztomographie und nuklearmedizinische Untersuchungen an. Noch im Laufe dieses Jahres sollen in einigen Instituten auch Positronenemissions-Tomographen verfügbar sein. Damit steht die Qualität der Geräteparks jener in den Spitälern in nichts nach, übertrifft sie teilweise sogar.

Als privat betriebene Einrichtungen bemühen sich die Institute um jeden einzelnen Patienten. Ausdruck dafür sind u.a. ausgedehnte und flexible Öffnungszeiten, die sich an den Bedürfnissen der Patienten orientieren: Entsprechend der Nachfrage stehen bereits heute in ganz Österreich bilddiagnostische Anlagen von Montag bis Samstag zwischen 7 und 22 Uhr zur Verfügung.

### Private Institute sind flexibel

Die Gebühr für die Inanspruchnahme der Spitalsambulanz soll von den Krankenkassen eingehoben werden. Ein Teil des mit der Einhebung verbun-

denen administrativen Aufwands werden trotzdem die Spitälern übernehmen müssen. Die auf diese Weise lukrierten Geldmittel sollen wiederum den Krankenhäusern zugute kommen, heißt es.

Die Bilddiagnose-Institute rechnen aufgrund der Einführung der Ambulanzgebühr für Spitäler mit einer stärkeren Frequentierung durch die Patienten. An den neuen Bedarf werden sich die Institute des VBDO flexibel anpassen. Dadurch ist sichergestellt, dass es im extramuralen Bereich zu keinen Engpässen in der Versorgung der Patienten kommt.

### Veränderung der medizinischen Landschaft

„Die Einführung der Ambulanzgebühren für die Spitäler bedeutet eine Stärkung des extramuralen Bereichs“, betont Univ.-Dozent Dr. Franz Frühwald, der Präsident des VBDO. Denn dadurch werden verschiedene medizinische Leistungen verstärkt in jene Bereiche gelenkt, wo sie leichter, schneller und preisgünstiger anzubieten und durchzuführen sind, wie von Regierungsseite in den letzten Jahren wiederholt kolportiert wurde. Die Bilddiagnostik ist dabei gegenüber anderen extramuralen Bereichen im Vorteil. Schließlich stehen mit den österreichweit 80 Bilddiagnostik-Instituten des VBDO sehr aufnahmefähige und kapazitätsstarke Einrichtungen zur Verfügung. Die geographische Verteilung, die Adressen und das Angebot der einzelnen Mitgliedsinstitute finden sie unter [www.vbdo.at](http://www.vbdo.at) auf unserer Website. ■

**Digitale Vermessung bringt viele Vorteile**

Seite 2 ►

**PET: neue Dimensionen in der nuklearmedizinischen Diagnostik**

Seite 3 ►►


**Die VBDO-Institute und ihre Angebote**

Seite 4 ►►►

# Digitale Vermessung bringt viele Vorteile

Die Vermessung der Achsenverhältnisse der Wirbelsäule (Skoliose-Quantifizierung) sowie die Vermessung der Länge und verschiedener Winkel am gesamten Bein brachte bisher eine erhebliche Strahlenbelastung mit sich. Eine neue, digitale Technik reduziert diese Belastung beispielsweise für eine Gesamt-Wirbelsäulenaufnahme a.p. um 90 (!) Prozent.

Die bisherigen analogen Aufnahmen der Wirbelsäule im Ganzen und der gesamten unteren Extremitäten waren durch schwierige, oftmals wenig zufriedenstellende Belichtungsergebnisse gekennzeichnet. Zusätzlich zur meist schlechten Qualität dieser Aufnahmen und den erheblichen Artefakten durch Projektionseffekte, brachten diese großformatigen Aufnahmen auch eine ganz erhebliche Strahlenbelastung mit sich. Besonders Skolioseaufnahmen müssen gerade bei Kindern im Laufe des Wachstums immer wieder neu angefertigt werden. Nur so kann eine Verschlechterung der Situation rechtzeitig erfasst bzw. die Wirksamkeit von Behandlungsmaßnahmen objektiviert werden. Vor allem dieser Umstand hat allseits den Wunsch nach belastungsschonenderen Verfahren laut werden lassen.



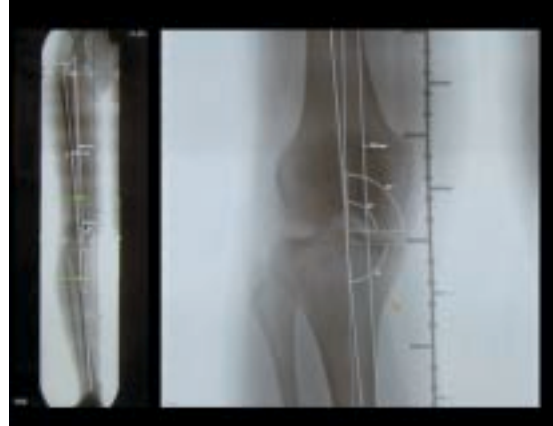
Optimal belichtete dig. Wirbelsäule a.p. mit Winkel usw. eingezeichnet.

## Erhebliche Strahlenreduktion

Nun steht mit der digitalen Fusionsradiographie ein neues Verfahren zur Verfügung, das in nahezu idealer Weise diesen Ansprüchen gerecht wird. Bisher wurden die Aufnahmen an speziellen Wandstativen unter Verwendung spezieller Kassetten, Filme und Folien im Format 120:40 oder 90:30 cm angefertigt. Nun besteht die Möglichkeit, auf digitalen Durchleuchtungsanlagen, durch zusätzliche Hard- und Software, digitale Aufnahmen streifenförmiger Abschnitte aufzunehmen, die von einem Rechner zu einem Bild fusioniert werden. Diese Anlagen werden in den österreichischen Röntgenpraxen mittlerweile schon eingesetzt. Die Technik reduziert die Strahlenbelastung für eine Gesamt-Wirbelsäulenaufnahme a.p. um 90 Prozent. Alle Abschnitte sind immer korrekt belichtet, weil die Belichtungsautomatik für alle rund 50 Streifen unentwegt die Aufnahmeparameter optimiert. Es ist daher unerheblich, ob ein Wirbelsäulenabschnitt sich gegenüber der Lunge oder der Leber abgrenzen muss.

## Hohe Darstellungsgenauigkeit

Die verschiedenen Winkel (nach Cobb) können direkt am Auswertungsmonitor gemessen werden. Um auch die Distanzen korrekt messen zu können, wird ein Maßstab mit Metallmarkierungen in fünf Zentimeter Abständen mit dokumentiert und das



Ganzbeinaufnahme mit allen Winkeln und Distanzen.

Gerät für jede Aufnahme neu geeicht. Die Bilder können als Positiv oder Negativ, mit und ohne Messlinien dokumentiert werden. Routinemäßig wird das Lot auf den Mittelpunkt zwischen den Sacroiliacalgelenken eingeblendet und die Tangente auf die Hüftköpfe dargestellt, um etwaige Beckenschragstände zu erfassen. Die Dokumentation erfolgt wie bei CT- und MRT-Untersuchungen auf Laserfilmen des Formats 35:43 cm; sie sind daher etwa um einen Faktor 3 verkleinert, die Achsenverhältnisse aber klar abzulesen. Die Längenmaße werden in Millimeter angeführt. Die Beurteilung leidet durch die Darstellung im verkleinerten Maßstab nicht.

In technisch gleicher Weise gelingt es, die gesamte untere Extremität auf einem korrekt belichteten Film zu dokumentieren. Die relevanten Winkel und Distanzen werden, unterstützt von einem Auswertungsprogramm, am Monitor erfasst und sogar quantitative Vergleiche zwischen rechts und links automatisiert erstellt. Als Nachteil der Technik muss angeführt werden, dass eine subtile Beurteilung der Knochenstruktur jedenfalls mit den derzeit verfügbaren Detektoren noch nicht möglich ist. Die Erfassung der Distanzen und Winkel ist jedoch in unvergleichlich besserer Qualität und mit wesentlich reduzierter Strahlenbelastung möglich. Daher sollte in den geeigneten Situationen die neue Digitaltechnik zur Anwendung kommen. ■

Eine Liste mit Ordinationen bzw. Instituten, welche die neue Technik anbieten, finden Sie unter [www.vbdo.at](http://www.vbdo.at). Sie können die Adressen auch unter der Telefonnummer 02742/341-122 erfragen.



Univ.-Doz. Dr. Franz Frühwald  
Präsident des VBDO

Ab Anfang März 2001 wird für ambulante Leistungen in Krankenhäusern eine Ambulanzgebühr verrechnet. Durch diese volkswirtschaftlich letztlich sinnvolle Steuerungsmaßnahme der Regierung werden die Patienten in Österreich teils erheblich belastet. Nicht von dieser Maßnahme betroffen sind alle Untersuchungen in den 80 Bilddiagnostik-Instituten des VBDO.

In anderen medizinischen Bereichen scheint nicht klar zu sein, ob die extramuralen Einrichtungen den vermehrten Patientenzustrom tatsächlich verkraften können. Für die Bilddiagnostik-Institute kann ich Ihnen versprechen, dass wir alles unternehmen

## Geht nicht, gibt's nicht!

werden, um allfällige Engpässe zu vermeiden. Schließlich können die privaten Institute wesentlich flexibler agieren als die Ambulanzen öffentlicher Häuser. Nach wie vor gilt unser Grundsatz: Geht nicht, gibt's nicht!

## Bessere Qualität, mehr Service

Auch die Qualität des Geräteparks steht den Krankenhäusern in nichts nach – im Gegenteil: Die Mitgliedsinstitute des VBDO betreiben fast ausschließlich Spiral-CT und Hochfeld-MRT. Die nuklearmedizinischen Einrichtungen der Institute sind bisher generell zu wenig ausgelastet und daher über zusätzliche Inanspruchnahme sehr froh. An einigen Betriebsstätten sind PET-Installationen

geplant, die noch im Verlauf dieses Jahres in Betrieb gehen.

Nutzen Sie das optimale Service, das die Bilddiagnostik-Institute Österreichs für Sie und ihre Patienten anbieten und ersparen Sie ihren Patienten die Entrichtung von Ambulanzgebühren, meint

P.S.: Mit diesem Heft halten Sie die erste Ausgabe des optisch neugestalteten VBDO DURCHBLICK in den Händen. Inhaltlich bleibt jedoch alles beim Alten: Nach wie vor sind uns fachspezifische Hintergrundinformationen ein besonderes Anliegen.

# PET: neue Dimensionen in der nuklearmedizinischen Diagnostik

**Besonders für Onkologie, Kardiologie und Neurologie steht mit der Positronenemissionstomographie (PET) eine umfassende, genaue und andere Diagnoseverfahren ergänzende Methode zur Verfügung.**

Von Univ.-Prof. Dr. Horst Köhn, Institut für Nuklearmedizin mit PET Zentrum, Wilhelminenspital, Wien

Seit kurzem hat PET auch in Österreich Eingang in die klinische Routine im Bereich von Universitätskliniken und Schwerpunktkrankenhäusern gefunden. Mit dieser neuen Technologie ist es möglich, normale und krankhafte Stoffwechselforgänge in höchster Auflösung in Form von Schnittbildern darzustellen und dem Kliniker wichtige Stoffwechselformen zu liefern. Die Haupteinsatzgebiete der PET liegen derzeit auf dem Gebiet der Onkologie (etwa 70 bis 80 Prozent der Untersuchungen), der Kardiologie und der Neurologie.

## Wie funktioniert PET?

PET ist ein neues nuklearmedizinisches Verfahren, welches mit Hilfe spezieller, von einem Zyklotron erzeugter, kurzlebiger Positronen emittierender Radionuklide und spezieller Kameras (Ring-PET-Scanner) Stoffwechselforgänge in Form hochauflöser Schnittbilder darstellen kann. Trotz der kurzen Halbwertszeit der Positronenstrahler, kann F-18 mit einer Halbwertszeit von 110 Minuten auch im Rahmen eines sogenannten Satellitenkonzeptes (d.h. Betrieb einer PET-Kamera ohne eigenes Zyklotron) ökonomisch zum Einsatz kommen. Vorausgesetzt ist die Erreichbarkeit eines Zyklotrons innerhalb von etwa zwei Stunden. Für Positronenstrahler mit einer Halbwertszeit von nur wenigen Minuten, wie C-11, N-13 oder O-15, ist allerdings ein Zyklotron vor Ort notwendig.

Von diesen Radionukliden wird bei der Vernichtung von Positronen (= Annihilation) Gammastrahlung in Form eines Photonenpaares mit einer Energie von je 511 keV in einem Winkel von 180° emittiert, die mit Hilfe der in einem Positronentomographen ringförmig angeordneten Wismut-Germanium (BGO)- Kristalle koinzident detektiert werden kann. Dadurch ist die exakte Bestimmung der Linie möglich, auf welcher der Zerfall stattge-

funden hat. Ein an den Positronentomographen angeschlossener Computer kann aus der Überlagerung zahlreicher dieser Zerfallslinien ein komplexes Bild der Radioaktivitätsverteilung im Körper des Patienten errechnen.

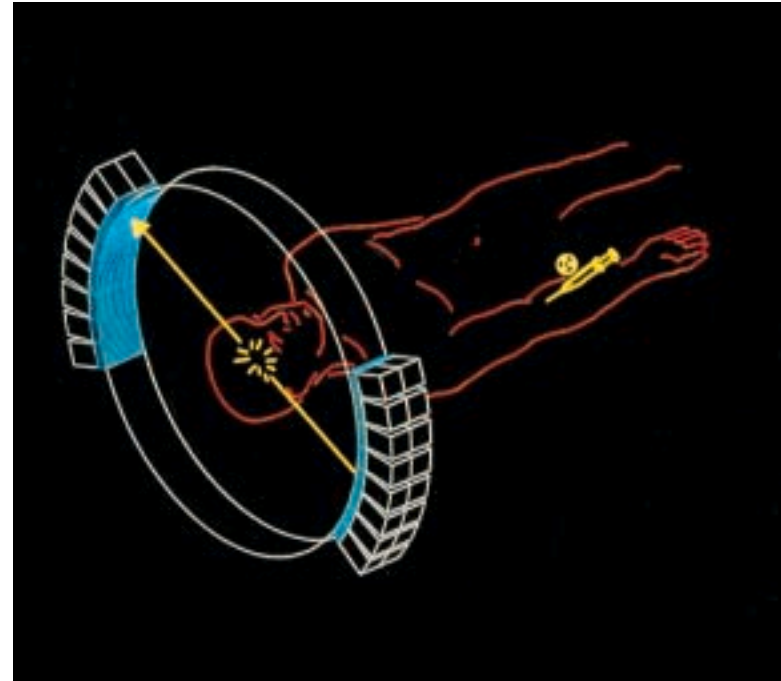
PET bietet wesentliche Vorteile gegenüber anderen Diagnoseverfahren: In einem einzigen Untersuchungsgang kann die Aktivitätsverteilung des gesamten Körpers erfasst werden. Die Schwächungskorrektur erlaubt durch Messung der Transmission eine für Verlaufskontrollen (z.B. Beurteilung von Therapieeffekten) notwendige echte Quantifizierung der Tracerverteilung im Organismus.

## Einsatzbereiche von PET in der Onkologie

Der meistverwendete Tracer bei onkologischen Fragestellungen ist Fluorodeoxyglucose (FDG), ein mit F-18 markiertes Glucoseanalog. Da bösartige Tumore einen gegenüber gesunden Zellen signifikant erhöhten Glucosestoffwechsel aufweisen, ist es mit Hilfe von FDG, welches auf dem gleichen Weg wie Glucose in die Tumorzelle aufgenommen, dort aber nicht weiter verstoffwechselt sondern abgelagert wird, möglich, vitales Tumorgewebe mit hoher Sensitivität zu erfassen und bildlich darzustellen. Eine Unterscheidung maligner (= hoher Zuckerstoffwechsel) von benignen (= niedriger Zuckerstoffwechsel) Tumoren ist somit in vielen Fällen möglich.

1997 wurde im Rahmen der 2. deutschen interdisziplinären Konsensuskonferenz "PET bei onkologischen Fragestellungen" eine Aktualisierung des Stellenwertes der PET im Rahmen der Patientenversorgung durch Experten aus unterschiedlichen onkologischen Fächern vorgenommen. Die Grundlage dafür boten die vorliegenden Studienergebnisse.

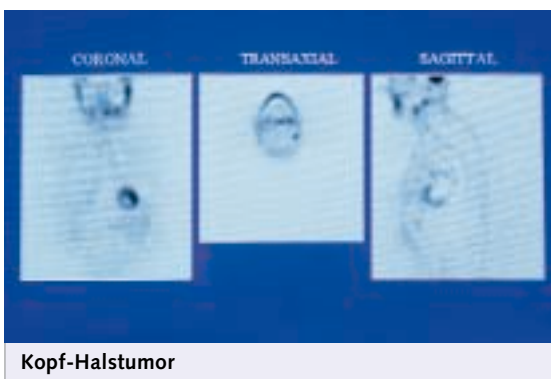
Die wichtigsten Indikationen, bei denen Vorteile der FDG-PET gegenüber anderen Diagnoseverfahren eindeutig belegt sind, sollen hier kurz vorgestellt werden:



Schematische Darstellung eines Ring-PET-Scanners.

- Dignitätsabklärung solitärer Lungenrundherde, Staging (Lymphknoten- und Fernmetastasen), Nachweis von Lokalrezidiven und Therapiekontrolle beim nicht-kleinzelligen Bronchuskarzinom (NSCLC)
- Restaging kolorektaler Karzinome (Frühdiagnose von Lokalrezidiven, Lymphknoten- und Fernmetastasen)
- Pankreaskarzinom (Primärtumor-Differentialdiagnostik)
- Malignes Melanom (Lymphknotenstaging, Fernmetastasen)
- Kopf- Halstumore (Suche nach Primärtumor bei sonst negativer Bildgebung, Lymphknotenstaging, Nachweis von Lokalrezidiven, Therapiekontrolle)
- Differenzierte Schilddrüsenkarzinome (Verdacht auf Rezidiv oder Metastasen bei negativem Jodscan)
- Maligne Lymphome (Primärstaging und Therapiekontrolle)

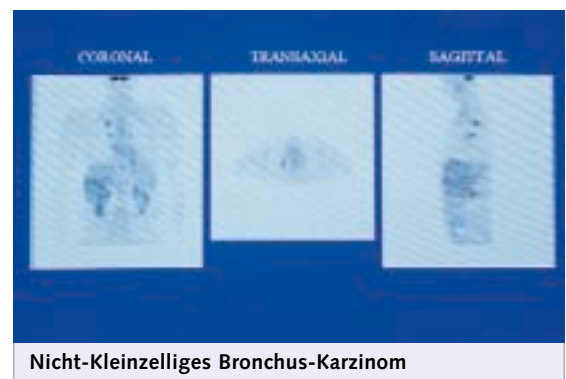In Zukunft wird FDG-PET auch bei anderen Malignomen (z.B. Mammakarzinom, Ovarialkarzinom, nicht-seminomatöse Keimzelltumore des Mannes und Sarkome) eine größere Rolle spielen, doch liegen hier noch zu wenig Erfahrungsberichte für eine endgültige Beurteilung vor. ■



Kopf-Halstumor



M. Hodgkin – Rezidiv

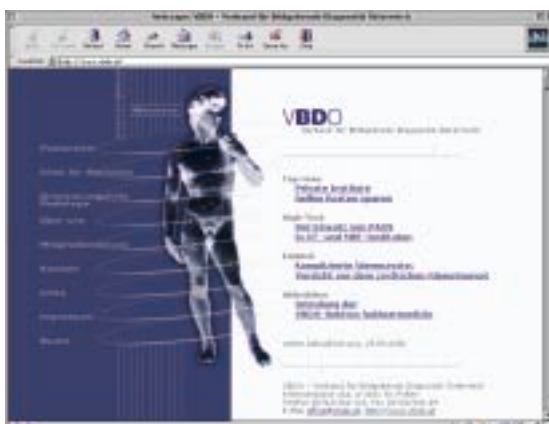

Nicht-Kleinzelliges Bronchus-Karzinom

# Die Bilddiagnostik-Institute und ihre Angebote

Die 80 Institute des VBDO bieten österreichweit neben ausgedehnten Öffnungszeiten ein umfangreiches Paket an diagnostischen Leistungen auf höchstem Qualitätsniveau.

Neben Leistungen, die mit Hilfe von Computer- und Magnetresonanztomographen sowie verschiedenen Kameras auf dem Gebiete der Nuklearmedizin erbracht werden, verfügen manche der im VBDO zusammengeschlossenen Bilddiagnostik-Institute auch über Geräte zur Feststellung der Knochendichte. Viele Nuklearmedizin-Institute bieten auch Laborleistungen in der Schilddrüsendiagnostik an. Nachfolgend ein Überblick über das Leistungsangebot:



Unter [www.vbdo.at](http://www.vbdo.at) finden Sie demnächst auch die „Orientierungshilfe Radiologie“.

## Computertomographie

Die Schnittbilddiagnostik mittels Computertomographie (CT) an allen Körperregionen, Gefäßdiagnostik (CT-Angiographie) und verschiedene Verfahren mittels sekundärer Rekonstruktion (wie

3D-Darstellungen von Körperregionen) gehören zu den wesentlichen Leistungen. Darüber hinaus werden sogenannte Dental-CT zur exakten Vermessung der Alveolarfortsätze (z.B. vor Einbau von Zahnim-

plantaten) angeboten. Die Datensätze ermöglichen auch virtuelle Endoskopien des Darms oder des Bronchialsystems und die Betrachtung von Gefäßwänden von innen.

## Magnetresonanztomographie

Auch die Einsatzgebiete der Magnetresonanztomographie (MRT) gehen bereits über die reine Schnittbilddarstellung hinaus. Mittels MRT-Angiographien reichen sie von Möglichkeiten in der nicht invasiven Gefäßdiagnostik bis zur vollständigen und hochqualitativen Bein-Beckenangiographie mit Hilfe von i.v. Kontrastmitteln. Auch Funktionsbestimmungen, wie die Perfusions-Diffusionsbeurteilung von Gehirngewebe, gehören zum Angebot. Neue, lebergängige Kontrastmittel heben die Bedeutung der MRT auch in der Diagnostik von Lebererkrankungen. Sämtliche beschriebenen 3D-Rekonstruktionen sind grundsätzlich auch anhand von MRT-Datensätzen möglich.

## Nuklearmedizin

Die Nuklearmedizin in den Instituten bietet alle gängigen Untersuchungen der Schilddrüse, des Herzens, der Lunge, des Skeletts und der Nieren, aber auch des Gehirns; weiters spezielle Behandlungen wie die Radiojodtherapie der Schilddrüse und die Radiosynoviorthese sowie die palliative Schmerzbehandlung von Skelettmastasen an. An einzelnen Instituten wird die Positronenemissions-Tomographie (PET) in Kürze das Angebot ergänzen. **(BJ) ■**

## Das Muskel- und Skelettsystem

Hier der dritte und letzte Teil der Indikationstabelle zum Muskel- und Skelettsystem aus der "Orientierungshilfe Radiologie". Die komplette Ausgabe können Sie direkt beim VBDO bestellen: Telefon 02742/341-122, Fax 02742/341-49, E-Mail [office@vbdo.at](mailto:office@vbdo.at)

Klinische Fragestellung	Radiologisches Untersuchungsverfahren	Grad der Empfehlung	Kommentar
D.11. Unspezifische, nicht traumatische Arthropathie	RÖ CT, MRT, NM	Indiziert (nB) Indiziert (W)	Eventuell, je nach klinischer Situation eines Gelenks
D.12. Impingementsyndrom der Schulter	RÖ MRT US	Indiziert (P) Indiziert (W) Indiziert (W)	
D.13. Schulterinstabilität	RÖ bei erstmaliger Luxation CT-Arthrographie	Indiziert (P) Indiziert (P)	Alternativ je nach lokal eingeführter Vorgangsweise und Verfügbarkeit zur Therapieplanung MR-Arthrographie
D.14. Rotatoren-manschettenläsion	US MRT	Indiziert (P) Indiziert (W)	Abhängig von der Erfahrung des Untersuchers Vor chirurg. Eingriffen zur Therapieplanung MR-Arthrographie
D.15. Hüftschmerzen	RÖ MRT	Indiziert (P) Indiziert (W)	MRT dann, wenn RÖ normal od. Verdacht auf Femurkopfnekrosen
D.16. Knieschmerzen	RÖ MRT	Indiziert (nB) Indiziert (W)	Wenn Arthroskopie oder Operation geplant.
D.17. Schmerzhaftes Prothese, Verdacht auf Lockerung oder Infektion	RÖ NM	Indiziert (nB) Indiziert (nB)	Normales Szintigramm schließt die meisten Spätkomplikationen aus
D.18. Polyarthropathie	RÖ NM RÖ	Indiziert (W) Indiziert (W) Indiziert (W)	Bei vermuteter früher Polyarthrits RÖ der klinisch auffälligen Gelenke, danach NM und RÖ der speichernden Gelenke
D.19. Achillodynie	US + RÖ MRT	Indiziert (P) Indiziert (W)	
D.20. Fersenbein – Plantarfasciitis	MRT	Indiziert (W)	
D.21. Bänderläsion – Sprunggelenk	MRT	Indiziert (P)	
D.22. Hallux valgus und andere Fehlstellungen	RÖ	Indiziert (P)	

### Impressum

Medieninhaber und Herausgeber: VBDO – Verband für Bildgebende Diagnostik Österreich, Kremsergasse 16a, A-3101 St. Pölten, E-Mail [office@vbdo.at](mailto:office@vbdo.at), <http://www.vbdo.at>; für den Inhalt verantwortlich: Univ.-Doz. DI. DDR. Mag. Josef Kramer; Konzept, Redaktion, Layout: Opitz & Partner OEG, 1140 Wien; Druck: Salzburger Druckerei, 5020 Salzburg.

Aussagen und Angaben von Interviewpartnern oder sonstigen Dritten in den Informationen des VBDO werden als persönliche Auffassung wiedergegeben, die sich nicht mit der des Herausgebers decken muss. Änderungen, Druckfehler und Irrtümer vorbehalten. Allfällige Empfehlungen sind für Ärzte unverbindlich und haben weder haftungsbefreienden noch haftungsbegründenden Charakter.

Offenlegung nach § 25 Mediengesetz: VBDO DURCHBLICK – Zeitschrift des Verbandes für Bildgebende Diagnostik Österreich (VBDO) vermittelt Informationen aus den Bereichen der Computertomographie, der Magnetresonanztomographie und der bildgebenden Diagnostik im In- und Ausland allgemein und richtet sich an alle Personen, die mit diesen Bereichen konfrontiert sind oder sich dafür interessieren. VBDO DURCHBLICK erscheint bis zu viermal jährlich und ist auf chlorfrei gebleichtem Papier gedruckt.